コードレスCT用インジェクタと64列CTの組合せ 乳腺クリニックにおける実例紹介

いなば御所野乳腺クリニック

所在地：〒010-1412 秋田県秋田市御所野下堤2丁目1-9
電話番号：018-838-1785
診療科目：乳腺外科、一般外科／乳腺疾患外来、乳がん検診、乳がんドック、がんCTドック、セカンドオピニオン、骨粗鬆症検診
装置：64列CT、3D乳房撮影搭載マンモグラフィ、超音波装置、骨密度測定、胸部X線
スタッフ：医師1名、看護師2名、薬剤師1名、診療放射線技師2名、受付医療事務・ドクターズクラーク3名

使用インジェクタ：Salient インジェクション システム

Salient導入に至った背景

いなば御所野乳腺クリニックは乳腺疾患に特化した地域密着型のクリニックとして、乳がん検診から診断、治療までのトータルケアを行っている。また、がんCTドック（自由診療）、骨粗鬆症検診など、幅広い診療に対応している。

同院がバイエル薬品のSalient インジェクション システム（CT用造影剤自動注入器、以下Salient）を導入したのは、Supria Grande 64列 CT（富士フイルムヘルスケア）と合わせて2017年9月の開院と同時だった。CT装置メーカーの担当者から、コンパクトかつ充電式でコードレスのため、機動性にも優れたSalientを紹介されたことがきっかけだ。

「現在、当院では平均すると月に80～100件ほどのCT検査を行っています。その内の5割以上が造影検査です。当院のように乳がん薬物療法や手術を前提とした詳細な全身検索を行う場合は、16列CTよりも広範・高精細な画質、かつ短時間で撮影ができる64列CTの方が適していると考えます。実は開院前に、16列と64列の画像を比較しました。その結果、詳細な診断と正確な治療を行うため、また予約・検査までの時間を要する大病院へのCT依頼を回避し早急な検査を行うため64列CTを導入しました。64列CT撮影における高精細な画像診断は、他臓器転移や術式決定に大きく寄与すると考えています。同時に、短時間で多くの件数を撮影するのに、軽量で扱いやすいインジェクタの方が使い勝手が良いと判断しました。Salientはコンパクトで省スペースだったので、その形状、大きさ的にも導入の決め手となりました」とは院長の稲葉先生。Salientは、乳腺に特化しつつも、転移が疑われる場合は頭部から骨盤までの広範囲を造影検査するような場合にも、十分対応できるインジェクタである。

「運べる」インジェクタの利便性

同院では、CT室で行う業務は看護師が、操作室で行う業務は診療放射線技師が担当する。「看護師は、造影剤をインジェクタにセットし、注入中は患者に付き添います。検査後の抜針、ルートの片づけも看護師の仕事です。診療放射線技師は、Salient専用のタブレット型モニタ（RCU）に注入プロトコルの入力と、CT装置の設定を行います」と診療放射線技師の疋田先生。また、軽量かつコードレスのSalientは、その機動性を発揮することで、準備時間も含めた検査時間の短縮につながっている。同院では、通常は電源コードを接続したままガントリーの頭側にSalientを置き、挙上した上腕から造影剤を注入している（図1）。「特に移動させる必要はないので、準備は非常にスムーズです。症例によっては、足側から穿刺、注入する場合もありますが、その際でも電源コードを外すだけで簡単にインジェクタを足側へ移動できます」とも。

また「シングルヘッドは軽量で、キャスターもスムーズに稼働するため、スペースの限られた検査室でも使いやすさを感じています。実際、幅を取らないため、使用後も検査室に設置したままで、保管にも困りません」と看護師の髙橋氏が話すように、女性の多い職場環境でも、利用しやすいインジェクタである。

乳腺検査の場合、体位を入れ替えての撮像があまり発生しない。稲葉先生は、「その上で術前精査と転移の精査（広範囲CT）が主な撮影部位となるので、64列CTと組合せることで、乳腺部だけでなく、頭部から骨盤まで広範囲に撮影する際にも対応することができます。他の臓器とは異なり、複雑な造影剤注入プロトコルや過大なメモリ機能を必要としないため、シングルヘッドインジェクタのSalientでも、乳腺領域のCT造影検査には十分対応できると考えています」と述べた。

図1　CT室の様子
通常はガントリーの向こう側（頭側・奥側）にSalientを設置している

図2　注入時の圧力モニタ

多機能を搭載したコンパクトボディ

同院では、2名の看護師、2名の診療放射線技師ですべての業務を行うため、効率化や操作性は重要な要素となる。そんな医療現場のニーズに応える機能の一つにプレミアム機能（患者の体重に合わせて造影剤の投与量を自動で算出する機能）がある。この機能について疋田先生は、「当院の場合、システムに体重以外の注入プロトコル設定値を事前に登録しているため、検査前に患者の体重を入力するだけで注入プロトコルの設定が完了します。簡便な分、それぞれのミスも起こしようがなく、かつ検査時間の短縮にもつながっています」と述べた。造影剤の投与方法はヨード量に基づき決定される。

また、注入プロトコルの設定から確認、変更、注入開始までの操作がCT室のインジェクタヘッドディスプレイと操作室のタブレット型モニタの両方でできるため、業務の効率化のみならずスタッフ間の良好なコミュニケーションにも繋がっているとのこと。

さらに、CT室側のインジェクタヘッドディスプレイにも注入中の圧力グラフが表示される（図2）。

「診療放射線技師とモニタで圧を確認しながら、患者の様子を一緒に目視し、常に状態を共有しながら注入できるため、安全面でも優れています。注入圧の状態が見えないと、検査はしにくいと感じています」と髙橋氏。

疋田先生も、「実際に注入圧が変化したために、検査を中断し様子をみたケースもあります」と話す。また、注入後は投与情報が保存され、モニタで履歴を確認できる機能も搭載されている。「検査に不明な点がある場合は、今回、どれくらいの量が注入されたか、何秒で止めたかなどを確認できます」と疋田先生は述べる。

乳腺クリニック向けのSalient

64列CTとSalientの組合せは、乳腺クリニックにとってはコストパフォーマンス面においても有用となる。稲葉先生は次のように述べた。

「乳癌の全身検索と局所診断（図3）、また当院では悪性リンパ腫（図4）、肺癌、腎臓癌等の診断の実績もありますが、高精度の画像が得られる点では16列CTに比較し64列CTが有用と考えます。64列CTとSalientに搭載されている機能をうまく組合せることで、適切な造影剤投与量の選択、検査時間の短縮などにつながり、コストパフォーマンス的にも効果を発揮します。また、設置するために院内の特別な改修が必要になることもなく、保管も簡単です。操作性に優れ、非常にシンプルな使い方で対応できるため、スタッフの負担も少なくて済みます。どこまで診療の幅を広げるかにもよりますが、これからCT検査機器の導入を考えている乳腺クリニックには推奨できる組合せです」。

症例

症例1：**年齢・性別**：30歳代、女性

検査目的：左乳房腫瘤を自覚し当院初診、針生検にて左乳癌の診断、乳がん全身精査目的に頭部-骨盤CT施行

注入条件

体重	45kg	造影剤濃度	300mg/l/mL	投与量	100mL
注入時間	40.0s	留置針	22G		

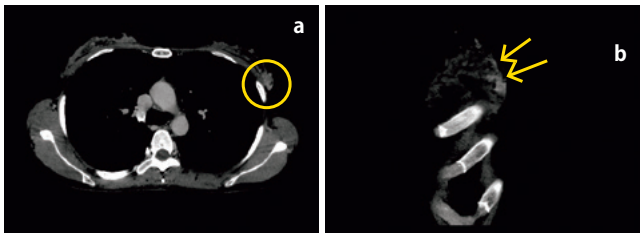

図3　a 胸部造影CT画像（水平断）
左乳房外側区域に造影効果を伴う腫瘤陰影を認め、病理組織診断にて乳癌の診断に至った病変と判断される。

b 胸部造影CT画像（冠状断）
腫瘤陰影から乳頭側方向へ造影効果を伴う線状陰影を認め、乳癌の乳管内進展を強く疑う所見である。術後病理検査結果からも広範な乳管内進展を伴う所見が認められた。

症例2：**年齢・性別**：50歳代、女性

検査目的：左腋窩腫瘤を自覚し当院初診、左リンパ節腫大を思わせる左腋窩腫瘤に対し穿刺吸引細胞診行うも異型細胞認めず。可溶性IL-2 レセプター提出し1,630U/mL（正常値：121～623U/mL）と高値、悪性リンパ腫を疑い全身精査目的に頭部-骨盤CT施行

注入条件

体重	60kg	造影剤濃度	300mg/l/mL	投与量	100mL
注入時間	40.0s	留置針	22G		

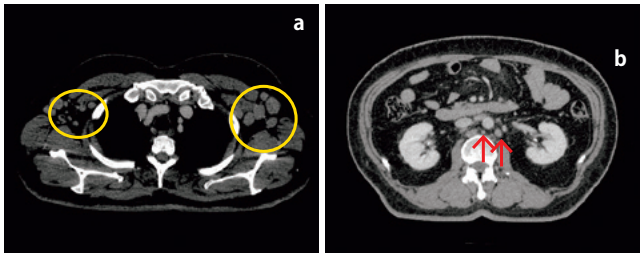

図4　a 胸部造影CT画像（水平断）
両側腋窩に造影効果を伴う腫瘤陰影が多数認められ、腫大リンパ節と判断、悪性リンパ腫を想像させる。

b 腹部造影CT画像（水平断）
大動脈周囲に造影効果を伴う大小の腫瘤陰影を認め、腫大リンパ節と判断、上記同様に悪性リンパ腫を想像させる。

造影時の血管確保は原則健側上肢に行っている。

乳癌症例については、診断後初回撮影時は全身転移巣検索のため頭部～骨盤の撮影を原則全例に行い、また冠状断撮影と乳輪に平行な冠状断撮影を追加し、Level I-III の腋窩リンパ節転移の有無及び程度と乳癌原発巣の拡がりについて詳細な診断を心がけている。

いなば御所野
乳腺クリニック 院長
稲葉　亨先生

いなば御所野
乳腺クリニック
診療放射線技師
疋田亜希子先生

いなば御所野
乳腺クリニック
看護師
髙橋暢子氏

PP-M-SAL-JP-0062-16-05
資材コード RDM220115